

## **Revista Científica do HCE**

Versão On-line

RC do HCE, vol.2 Rio de Janeiro 2017 Epub 20-Novembro-2017

Relato de caso

### **Síndrome de Fahr: relato de caso**

### **Fahr's syndrome: case report**

Cíntia Guedes Chaves<sup>1</sup>

Hugo da Cunha Dias<sup>1</sup>

Mayra Vargas de Toledo Rocha Silva<sup>1</sup>

Vanessa Granada<sup>2</sup>

<sup>1</sup>Aluno da Pós Graduação *Latu Sensu* em Radiologia do Hospital Central do Exército

<sup>2</sup> Médica Radiologista do Hospital Central do Exército

Cíntia Guedes Chaves

Rua Haddock Lobo, 360 – Tijuca / Rio de Janeiro-RJ CEP: 20260-142

Tel.: (21) 98233-7171

[cinthiagchaves@gmail.com](mailto:cinthiagchaves@gmail.com)

Fonte de financiamento: própria.

Nº de páginas: 11.

Nº de tabelas e figuras: 3 figuras

## Resumo

**Introdução:** A síndrome de Fahr é uma entidade rara, caracterizada pelo achado radiológico de calcificações simétricas em núcleos da base, núcleos denteados do cerebelo e centro semioval, associados a sintomas neurológicos e neuropsiquiátricos inespecíficos. Pode estar associada a patologias diversas, sejam infecciosas, metabólicas (ligadas ao metabolismo do cálcio) ou genéticas, ou mesmo estar associada à senilidade.

**Objetivos:** explorar os aspectos clínicos e, sobretudo, radiológicos de um caso de síndrome de Fahr, contribuindo na divulgação de seus achados de imagem característicos, especialmente na tomografia computadorizada de crânio (TCC).

**Materiais e Métodos:** Apresenta-se aqui um relato de caso de um diagnóstico incidental de síndrome de *Fahr*, em paciente com história de paresia e sintomas depressivos.

**Resultados:** Foram visualizadas, na TCC, exuberantes calcificações, de aspecto linear e radial, localizadas simetricamente nos núcleos denteados do cerebelo, substância branca periventricular (incluindo centro semioval), bem como em núcleos da base, sugerindo o diagnóstico de síndrome de Fahr

**Conclusão:** O caso apresentado consiste em achado incidental de alterações tomográficas características da síndrome de Fahr frente a sintomas neurológicos e psiquiátricos inespecíficos.

**Palavras-chave:** Calcinose; Gânglios da base; Diagnóstico por imagem.

## Abstract

**Introduction:** Fahr's syndrome is a rare disease characterized by the radiological discovery of symmetrical calcifications in the basal ganglia, dentate nuclei of the cerebellum and semi-oval centrum associated with neurological and neuropsychiatric unspecified symptoms. It may be associated with various pathological causes, including infectious, metabolic (correlated with the metabolism of calcium), genetic, and even be linked to senility.

**Objectives:** To explore the clinical and, mainly, radiological aspects of a case of Fahr syndrome, contributing to the dissemination of its characteristic image findings, especially in cranial computed tomography (CCT).

**Materials and Methods:** Here is a case report of an incidental diagnosis of Fahr syndrome in a patient with a history of paresis and depressive symptoms.

**Results:** Exuberant calcifications, with linear and radial appearance, were observed in CCT, located symmetrically in the nuclei of the cerebellum, periventricular white matter (including semioval center), as well as in nuclei of the base, suggesting the diagnosis of Fahr Syndrome

**Conclusion:** The present case consists of an incidental finding of tomographic alterations characteristic of Fahr syndrome in the presence of nonspecific neurological and psychiatric symptoms.

**Key words:** Calcinosis; Basal ganglia; Diagnostic imaging

## Introdução

A síndrome de Fahr é caracterizada pelo achado radiológico de calcificações simétricas e bilaterais dos gânglios de base, centro semioval e núcleos dentados do cerebelo<sup>1,2</sup>. Embora sem consenso na literatura, a síndrome de Fahr pode ser diferenciada da doença de Fahr, por esta estar associada a patologias diversas, sejam infecciosas, metabólicas (ligadas ao metabolismo do cálcio) ou genéticas, enquanto aquela pode apresentar caráter idiopático e relacionar-se a sintomas neuropsíquicos<sup>3,4</sup>.

As patologias relacionadas são, principalmente, o hipoparatiroidismo e o pseudo-hipoparatiroidismo. Estados crônicos de hipercalcemia podem estar sujeitos a calcificações, porém, estas são prevalentes também em outros tecidos, enquanto na síndrome de Fahr se apresenta apenas com calcificações cerebrais<sup>5</sup>.

Acredita-se que a patogênese das alterações motoras e cognitivas da síndrome de Fahr estejam relacionadas a uma disfunção das conexões corticobasais e das suas ligações hemisféricas<sup>6</sup>.

Os achados clínicos são importantes, uma vez que as calcificações dos núcleos da base podem ser incidentais e benignas, especialmente em pacientes acima de 60 anos de idade<sup>7</sup>.

Os sintomas são inespecíficos, curiosamente independentes da localização cerebral<sup>2,6</sup> e de instalação insidiosa, podendo abranger cefaléia, vertigem, alterações do movimento, crises convulsivas, além de paresia, espasticidade, distúrbio do equilíbrio, demência, parkinsonismo e sintomas psiquiátricos. Maiores volumes destas calcificações parecem estar associados à maior incidência de sintomas extrapiramidais<sup>6</sup>.

O diagnóstico é essencialmente radiológico, feito através da tomografia computadorizada de crânio ou ressonância magnética de crânio, que identificam depósitos de cálcio nos gânglios basais, devendo, porém, ser complementado com achados clínicos e avaliação laboratorial<sup>8,9</sup>.

A conduta terapêutica baseia-se na correção do metabolismo fosfocálcico, quando alterado, e em medidas sintomáticas<sup>6</sup>. Para ADITYA *et al*<sup>10</sup>, o primeiro passo e o mais importante é definir a etiologia correta para iniciar o tratamento eficaz. Caso realmente seja a forma idiopática (doença de Fahr) – que é um diagnóstico de exclusão (com cálcio, fósforo e paratormônios normais) –, o tratamento de suporte

focado na fisioterapia poderá reduzir a progressão das limitações decorrentes da doença, uma vez que até o momento não há a cura para a mesma.

O presente trabalho tem por objetivo explorar os aspectos clínicos e, sobretudo, radiológicos de um caso de síndrome de Fahr, contribuindo na divulgação de seus achados de imagem característicos, especialmente na tomografia computadorizada de crânio.

### **Relato do caso**

R.F.C, sexo masculino, 67 anos, hipertenso, dislipidêmico, com história de infarto agudo do miocárdio e angioplastia coronariana percutânea transluminal prévia, apresentava precordialgia típica há dois meses. Foi submetido à angiografia coronária, a qual evidenciou lesões oclusivas graves intra-stent – motivo pelo qual se indicou sua internação e programou-se nova angioplastia.

Na admissão, o paciente encontrava-se lúcido e orientado no tempo e no espaço, cooperativo com o examinador e assintomático neurologicamente. Durante a internação evoluiu com sinais de depressão e no décimo dia com diminuição da força em membro inferior esquerdo.

Foi prontamente solicitado parecer da fisioterapia, cujo exame caracterizava o paciente como confuso e desanimado, e expunha diminuição da força em dimídio esquerdo, além de déficit de equilíbrio dinâmico em ortostase. O paciente necessitava, então, de auxílio para sentar fora do leito e não sustentava o peso do corpo sobre o membro inferior esquerdo.

No décimo sexto dia de internação, realizou-se tomografia computadorizada de crânio, transcorrida sem intercorrências. O exame foi realizado em aparelho Philips Brilliance de 64 canais, com cortes de 2,5 mm e reconstrução de 1,25 mm nos planos axial, coronal e sagital.

Foram visualizadas exuberantes calcificações, de aspecto linear e radial, localizadas simetricamente nos núcleos denteados do cerebelo, substância branca periventricular (incluindo centro semioval), bem como em núcleos da base, sugerindo o diagnóstico de síndrome de Fahr (figuras 1 e 2 em anexo).

O paciente evoluiu com discreta melhora da hemiparesia esquerda, sendo encaminhado para seguimento ambulatorial junto ao setor da neurologia.

## Discussão

Embora ainda não haja consenso na literatura sobre a diferença entre a doença de Fahr (de caráter idiopático) e a síndrome de Fahr, o uso do termo síndrome parece mais adequado neste caso, uma vez que não foi possível, até o momento, descartar causas secundárias para tais manifestações clínicas e radiológicas<sup>4</sup>.

Para BOYKO *et al.*<sup>8</sup>, a tomografia é o método de imagem padrão-ouro para o diagnóstico de calcificações patológicas, apesar da ressonância magnética e da medicina nuclear terem aplicabilidade em algumas situações.

Nas imagens obtidas da tomografia foram visualizadas calcificações bilaterais nos núcleos da base, núcleos denteados, substância branca e centro semioval – que estão entre as principais pistas diagnósticas do caso em questão (características da síndrome ou doença de Fahr). As calcinoses cerebrovasculares manifestam-se hiperatenuantes à tomografia computadorizada.

No presente caso, diversos foram os diagnósticos etiológicos diferenciais não descartados, desde senilidade fisiológica (sem alterações clínicas), toxicidade, encefalite por HIV, até os distúrbios endócrinos do cálcio, como hipoparatiroidismo<sup>1</sup>.

Diante de tantas etiologias possíveis, torna-se essencial o seguimento do paciente para a adoção de condutas adequadas ao tratamento específico, seja este apenas de suporte fisioterápico ou de correção do metabolismo do cálcio, por exemplo.

## Conclusão

O caso apresentado consiste em achado incidental de alterações tomográficas características da síndrome de Fahr - calcificações nos núcleos denteados do cerebelo, substância branca e núcleos da base – frente a sintomas neurológicos e psiquiátricos inespecíficos.

Neste caso, faz-se necessária investigação adicional para definição do caráter idiopático ou secundário da doença, uma vez que não se dispunha da análise laboratorial, como do cálcio sérico ou paratormônio, cujo metabolismo alterado corresponde a uma das importantes etiologias.

Há a necessidade de maiores avanços em pesquisa nesta área, a fim de se chegar a um melhor desfecho para casos, que semelhantes a esse, tragam desta patologia questionamentos ainda pouco elucidados, como o papel do metabolismo cálcio-fósforo na forma idiopática.

## Referências

1. STATdx [base de dados na internet]. Elsevier [acesso em 14 de maio de 2016]. Fahr Disease. Disponível em: [www.my.statdx.com/document](http://www.my.statdx.com/document).
2. Hegde AN *et al.* Radiographics [periódico na internet]. 2011 Jan-Fev [acesso em 13 de maio de 2016]; 31(1). Disponível em: [radiographics.rsna.org](http://radiographics.rsna.org).
3. Mendes G *et al.* An unusual case of Fahr's disease. Arq. Neuro-Psiquiatr. 2009; 67 (2-B): 516-518.
4. Saleem S *et al.* Fahr's Syndrome: Literature Review of Current Evidence. Orphanet Journal of Rare Diseases [periódico na internet]. 2013; 8:156 [acesso em 13 de maio de 2016]. Disponível em: [ojrd.biomedcentral.com/articles](http://ojrd.biomedcentral.com/articles).
5. Castro ML; Borba, VZC. Síndrome de Fahr e Distúrbios do Metabolismo do Cálcio. Rev. Neurociências. 1999; 7(1):22-7.
6. Alexandre J; Gamito A. Doença de Fahr – a propósito de um caso clínico. Revista do Serviço de Psiquiatria do Hospital Fernando Fonseca. 2006; 3(2):7-12.
7. Modrego P *et al.* Fahr's syndrome presenting with pure and progressive presenile dementia. Neurol Sci. 2005; 26 (5): 367-9.
8. Boyko OB *et al.* Non-heme mechanism for T1 shortening: pathologic, CT, and MR elucidation. AJNR. 1992 Set-Out [acesso em 13 de maio de 2016]; 13. Disponível em: [www.ajnr.org](http://www.ajnr.org).
9. König P. Psychopathological alterations in cases of symmetrical basal ganglia sclerosis. Biol Psychiatry. 1989; 25(4):459-68.
10. Aditya A; Lele S; Aditya P. Fahr's disease with oral manifestations: report of a rare case. Med Princ Pract. 2012; 21(4):395-7.



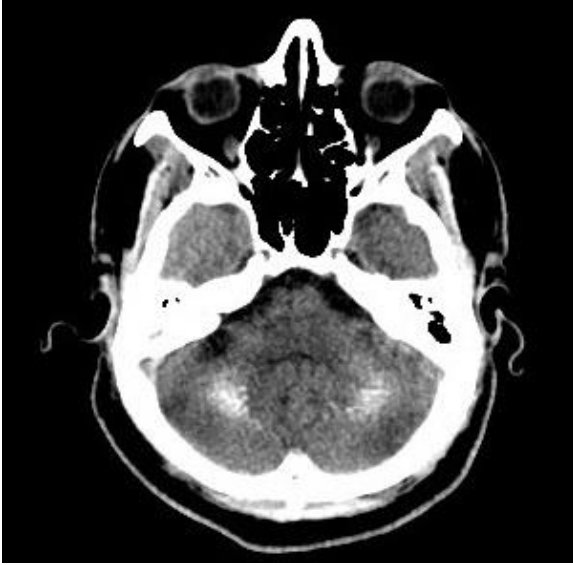


Figura 1: Calcificações localizadas simetricamente nos núcleos denteados do cerebelo.

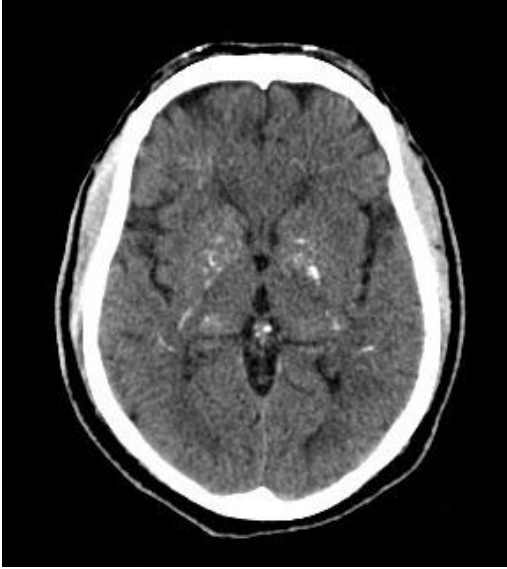

Figura 2: Calcificações localizadas simetricamente nos núcleos da base.